Lane Medical Library 1883

Ein Beitrag

zur

Anatomie der Doppeldaumen.

Inaugural-Dissertation

zur Erlangung des Grades

eines

Doctors der Medicin

verfasst und mit Bewilligung

Einer Hochverordneten Medicinischen Facultät der Kaiserlichen Universität

zu Dorpat

zur öffentlichen Vertheidigung bestimmt

von

Alexander Swedelin.

Ordentliche Opponenten:

Dr. **W. Koch.** — Prof. Dr. **E. v. Wahl.** — Prof. Dr. **L. Stieda.**

Dorpat.

Druck von Schnakenburg's Buchdruckerei.

1883.

Gedruckt mit Genehmigung der medicinischen Facultät.

Dorpat, den 12. März 1883.

Nr. 72. Decan: **Stieda**.

Swedelin, A. e.Beitrag z. Anatomie d. Doppelsaumen. Dorpat 1883.

1909 Diss 44 S

Vorliegende Arbeit ist unter Anleitung des Herrn Prof. Ludwig Stieda entstanden. Als im Laufe des zweiten Semesters 1882 sich unter den dem Anatomicum zugestellten Leichen, die eines Mannes mit Duplicität des Daumens an der linken Hand vorfand, fasste Herr Prof. Stieda die Absicht selbst die Hand zu zergliedern und die genaue Beschreibung zu veröffentlichen. Auf meine Bitte um ein Thema zu einer Inaugural-Dissertation war jedoch Herr Prof. Stieda so gütig das Präparat und somit die Veröffentlichung des Falles mir zu überlassen.

Hierfür, so wie für die mir bei der Arbeit zu Theil gewordene Anregung und Hülfe sage ich Herrn Prof. L. Stieda meinen herzlichsten Dank.

Digitized by the Internet Archive
in 2026

https://archive.org/details/IA40154018_0095

Einleitung.

Soweit mir bekannt ist, sind die anatomischen Verhältnisse der Hand bei Duplicität des Daumens in zusammenfassender Weise am genauesten von Förster[1]) beschrieben worden.

Förster unterscheidet mit Beziehung auf das Skelett, 3 Grade der Verdoppelung.

Der geringste Grad ist der, in welchem der supernumeräre Daumen nur durch einen dünnen, häutigen Stiel am Ende des Metacarpale primum oder nur in dieser Gegend befestigt ist. In diesem Falle ist der supernumeräre Daumen meist sehr klein, hat keine oder nur eine Phalange und nur einen kümmerlichen Nagel.

Hieran schliesst sich derjenige Grad, in welchem der supernumeräre Daumen aus zwei Phalangen besteht und am entsprechenden Metacarpale eingelenkt ist. Der Metacarpalknochen hat dann doppelte Gelenkflächen und zeigt Spuren von Verdoppelung.

Hierauf folgt endlich der Grad, dass auch ein zu dem supernumerären Daumen gehörender Metacar-

---

1) Dr. Förster. Die Missbildung des Menschen systematisch dargestellt. Jena 1861. Seite 43—44.

palknochen gebildet wird, womit gewöhnlich eine entsprechende Vergrösserung des Os multangulum majus und selbst die Bildung einer neuen Gelenkfläche an demselben für den überzähligen Metacarpalknochen verbunden ist.

Weniger orientirt ist Förster in Bezug auf das Verhalten der Muskeln, Sehnen, Gefässe und Nerven. Er sagt nur im Allgemeinen, dass mit der Vermehrung der Knochen auch eine entsprechende Vermehrung der Muskeln, Sehnen, Gefässe und Nerven Hand in Hand gehe, so dass der überzählige Daumen gebrauchfähig würde. Auch eine abnorme Anordnung dieser Gebilde ist nach Förster nicht selten. Zuweilen ist der überzählige Daumen durch eine natürliche Ankylose mit dem normalen verbunden, daher unbeweglich und unbrauchbar.

Der neugebildete Daumen ist entweder dem normalen ganz gleich oder kleiner. In manchen Fällen, wenn die Verdoppelung nicht ganz vollständig war, erschienen beide ganz kurz und unter einander verwachsen.

In der mir zugängigen Literatur habe 9 Fälle von Zergliederung und genauer Beschreibung von Händen mit Duplicität des Daumens finden können. 7 Fälle waren von Prof. Gruber beschrieben, einer von Richet, einer von Chuquet.

Als ich mithin an die Zergliederung meines Präparats ging, durfte ich nicht hoffen, viel Neues zu finden. Ich rechnete nur darauf, dass mein Fall den

bereits publicirten an anatomischen Interesse nicht nachstehen würde.

Eine Zusammenstellung und Vergleichung der Fälle aus der Literatur, denen ich meinen gleichfalls zergliederten und genau beschriebenen Fall hinzufügen konnte, schien mir die Angaben Försters gut zu illustriren. Ausserdem durfte ich hoffen über das Verhalten der Muskeln, Sehnen, Gefässe und Nerven Genaueres zu erfahren, als es die Angaben Försters boten.

Allerdingt fügt Gruber[1]) seinem 7. und letzten Falle eine Vergleichung seiner Fälle bei. Dieselbe erschien mir aber abgesehen davon, dass sie durch Hinzukommen 3 neuen Fälle wesentlich verändert werden musste, gar zu kurz gefasst, so dass ich sie nicht weiter berücksichtigte und meine Vergleichung unabhängig von der Gruber'schen, vornahm.

Auch eine tabellarische Zusammenstellung[2]) der Muskeln, welche Gruber am Schlusse seines Artikels giebt, habe ich fortgelassen, weil meiner Ansicht nach das Verständniss durch dieselbe nicht gefördert wurde.

Ich habe mein Präparat zunächst unzergliedert beschrieben, soweit ich durch Besichtigung, Palpation und passiv ausgeführte Bewegungen über die anatomischen Verhältnisse in's Klare kommen konnte.

---

1) Dr. W. Gruber. Zergliederung des Doppeldaumens beider Hände einer Frau. Virchows Archiv Bd. 86 Seite 504—505.

2) Daselbst Seite 505.

Alsdann habe ich nach vorausgeschickter Injection der Gefässe das Präparat zergliedert und beschrieben, und zwar in folgender Reihenfolge:

Knochen und Gelenke;
Volare Daumenmuskeln;
Dorsale Daumenmuskeln;
Gefässe;
Nerven.

Auch sämmtliche Auszüge habe ich dieser Rubricirung unterworfen. Ich habe zuerst die Gruberschen Fälle in chronologischer Folge aufgeführt, alsdann die Fälle von Richet und Chuquet. Bei der Vergleichung habe ich die Fälle Grubers bezeichnet mit G I, G II, G III, u. s. w. den Fall Richets mit R, Chuquets mit Ch, den eigenen Fall mit Sw.

Eigener Fall.

Der supernumeräre Daumen befindet sich an der linken Hand eines Mannes von etwa 40 Jahren. Die Hand ist im Uebrigen wohlgebildet. Wenn wir von dem Doppeldaumen absehen, so sind an der Leiche keinerlei Abnormitäten gefunden worden.

Der Doppeldaumen hat einige Aehnlichkeit mit einer Krebsscheere.

Von den beiden Daumen ist der ulnare der normale, der radiale Daumen ist der supernumeräre.

Der ulnare Daumen ist entsprechend der Grösse der Hand stark entwickelt und durchaus wohlgebildet.

Der radiale, supernumeräre Daumen ist halb so gross und halb so dick als der normale.

Die Spitze des gut entwickelten Nagels des supernumerären Daumens reicht bis zur Höhe des Interphalangealgelenks des normalen Daumens. Der supernumeräre Daumen liegt dem normalen an, kann aber von demselben ohne Schwierigkeit soweit entfernt werden, dass es möglich ist zwischen seine Spitze und den normalen Daumen einen Finger einzuschieben. Man kann an dem supernumerären Daumen zwei Knochen durchfühlen, welche mit einander durch ein Gelenk mit geringer Beweglichkeit verbunden sind. Die allein mögliche Bewegung ist eine Rotation um die Längsaxe. Der Versuch in diesem Gelenk zu flectiren begegnet einem federnden Widerstande. Der obere Knochen articulirt

allem Anscheine nach mit dem Metacarpale des normalen Daumens. Die Beweglichkeit in diesem Gelenk ist grösser. Die Excursionsebenen sind im Sinne der Flexion und im Sinne der Abduction gelegen.

Knochen und Gelenke.

Das Os multangulum majus hat eine normale Form und ist nicht vergrössert.

Das Os metacarpale I. gehört im Wesentlichen dem ulnaren, normalen Daumen an, mit dessen Grundphalange sein Capitulum gelenkig verbunden ist. Dieses Metacarpale ist aber am Radialrande seines Basaltheils höckerig verdickt zur Articulation mit der Grundphalange des supernumerären Daumens. Im Uebrigen ist Länge, Breite, Dicke des Knochens normal. Sein Capitulum hat nur einen, den ulnaren Höcker, und demgemäss ist auch nur eines, das ulnare Sesambein vorhanden. Der einzige Höcker am Capitulum des Metacarpale repräsentirt als Gelenkkörper einen Theil eines Umdrehungsellipsoids mit dem langen Durchmesser in der Richtung von hinten, unten und vom Radialrande, nach vorne, oben und zum Ulnarrande. Die Flexionsbewegung in diesem Metacarpophalangealgelenk ist dahin modificirt, dass bei derselben die Spitze des normalen Daumens sich stark ulnarwärts bewegt. Die Bewegung im Sinne der Adduction und Abduction in diesem Gelenk wird durch den Bandapparat zum grössten Theil gehemmt; nach theilweiser Ablösung der Bänder wird die Excursion in dieser Richtung eine recht ausgiebige.

Das Gelenk ist ein beschränktes Ellipsoidgelenk.

Die Phalangen des ulnaren Daumens sind normal, das Interphalangealgelenk hat nichts Abweichendes.

Die Grundphalange des supernumerären Daumens ist ein Röhrenknochen von $2\frac{1}{2}$ Ctm. Länge, $\frac{1}{2}$ Ctm. Dicke, mit einer volaren, scharfen Leiste. Die Enden sind verdickt und

haben Gelenkflächen. Die obere, basale Gelenkfläche ist eine Delle, ähnlich der am Radiuskopfe. Sie articulirt mit einen Höcker am Radialrande des Basaltheils des Metacarpale I.

Die Beweglichkeit im Metacarpophalangealgelenk des supernumerären Daumens ist durch einen ziemlich straffen Bandapparat beschränkt. Man kann mit dem Daumen den Mantel eines sehr spitzen Kegels beschreiben. Am ausgiebigsten ist die Abduction. Das Gelenk ist eine Amphiarthrose.

Am unteren Ende der Grundphalange ist eine schwach convexe Gelenkfläche.

Das Nagelglied des supernumerären Daumens ist ein 2 ½ Ctm. langer, unregelmässig prismatischer Röhrenknochen von 3 mm. Dicke. Das basale Drittel ist auf 7 mm. verdickt und trägt eine schwach concave Gelenkfläche.

Der starre, dicke Bandapparat des Interphalangealgelenks des supernumerären Daumens hebt jede andere Bewegung mit Ausnahme der Rotation um die Längsaxe, welche sich passiv erzielen lässt, auf. Das Gelenk ist eine beschränkte Arthrodie.

Volare Daumenmuskeln.

Am oberflächlichsten liegt ein Muskelstratum, welches aus zweien mit einander verbundenen Muskeln, dem Abductor brevis pollicis normalis und dem Abductor brevis pollicis supernumerarii, besteht. (Siehe Bild 1.)

Der Abductor brevis pollicis normalis ist von annähernd dreieckiger Gestalt. Er ist zweiköpfig. Der grössere, dreieckige, ulnare Kopf entspringt 2,5 Ctm. breit vom Radialrande des Ligamentum carpi volare transversum. Der zweite Kopf, ein nur 3 mm. breites Bündel, entspringt gemeinschaftlich mit dem Abductor brevis pollicis supernumerarii vom Os naviculare. Beide Muskelköpfe vereinigen sich zu einer kleinen, platten Sehne, welche am Radialrande der Grund-

phalange des normalen Daumens mit der Rückenaponeurose verschmilzt.

Der Abductor brevis pollicis supernumerarii liegt dem supernumerären Daumen als kleiner, schmaler, platt viereckiger Muskel an. Er entspringt gemeinschaftlich mit dem radialen Kopfe des Abductor brevis pollicis normal vom Os naviculare, und iuserirt sich am Radialrande der Basis der Grundphalange des supernumerären Daumens.

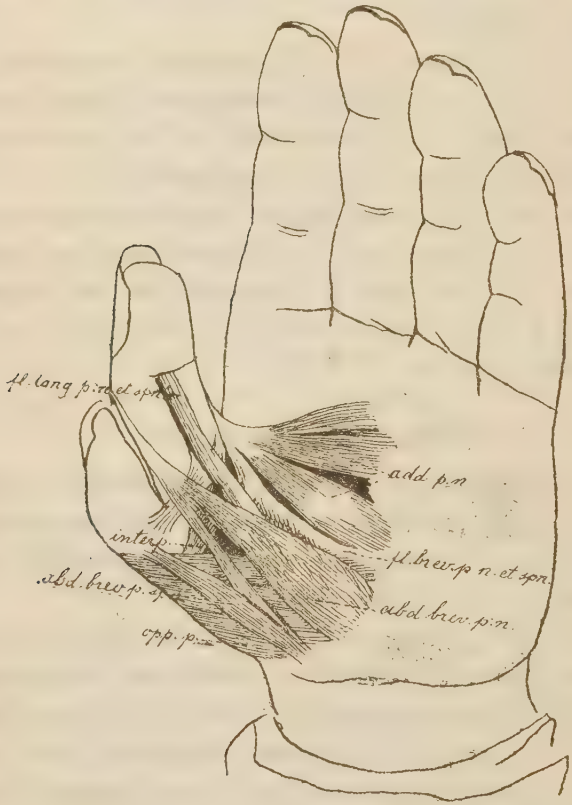

Bild 1. $^1/_2$ **der natürlichen Grösse.**

Beide Muskel zusammen haben also einen Ursprung, wie er gewöhnlich für den Abductor brevis pollicis einer normalen Hand beschrieben wird. Es hat sich eben ein Theil des Abductor brevis pollicis abgetrennt und seine besondere, radialwärts verlegte, Insertion am supernumerären Daumen erhalten.

Das zweite, tiefe Muskelstratum wird gebildet durch den Opponens, den Flexor brevis pollicum, den Adductor pollicis normalis und den Interpollicaris. (Siehe Bild 2.)

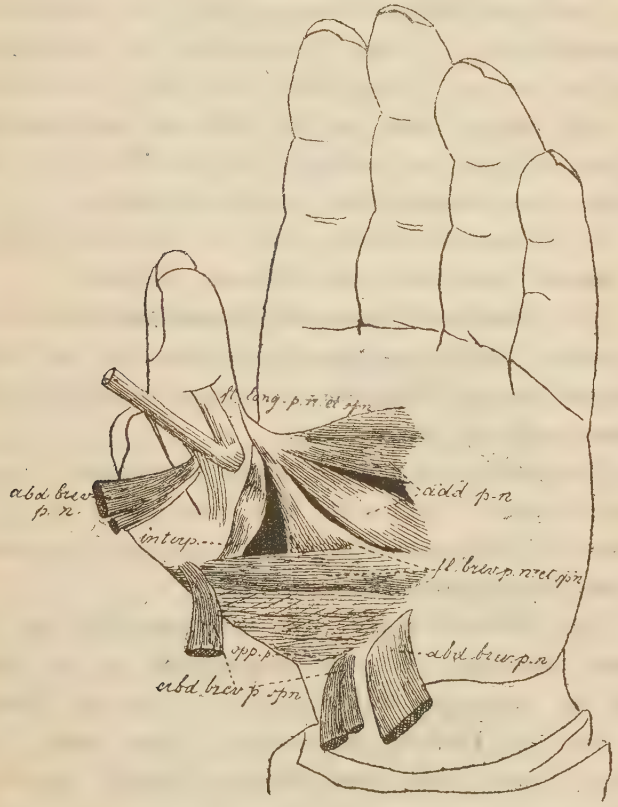

Bild 2. $^1/_2$ **der natürlichen Grösse.**

Der Opponens ist ein dreieckiger Muskel, der am Radialrande des Ligamentum carpi transversum volare und am Os multangulum majus entspringt und sich an nahezu die ganze Länge des Radialrandes des Metacarpale I ansetzt. Die am meisten ulnarwärts gelegenen Faserzüge, in der Breite von 7 mm. inseriren sich an der Kapsel des Metacarpophalangealgelenks des supernumerären Daumens, sowie an der Basis der Grundphalange desselben.

Der Flexor brevis pollicum hat zwei Bäuche, die einen gemeinschaftlichen Ursprung nehmen von den Basen der Metacarpalia II u. III, vom Os capitatum, vom Multangulum majus und von der fibrösen Scheide des Flexor carpi radialis.

Der radiale Bauch inserirt sich am supernumerären Daumen, und zwar am radialen Theil der Basis der Grundphalange, gemeinschaftlich mit dem Interpollicaris.

Er ist länglich-viereckig, platt; er wird zum Theil von den ulnaren Faserbündeln des Opponens überlagert.

Der ulnare Bauch inserirt sich am normalen Daumen und zwar unter Einschaltung des Sesambeines an der ulnaren Partie der Basis der Grundphalange, gemeinschaftlich mit dem Adductor und dem Interpollicaris.

Der Adductor pollicis verhält sich normal. Er entspringt in grosser Ausdehnung vom Metacarpale III. Er ist in zwei Köpfe getrennt, welche zur Insertion hin sehnig werden und mit einander verschmelzen.

Der Adductor inserirt sich gemeinschaftlich mit dem ulnaren Flexorkopfe und dem Interpollicaris an der ulnaren Partie der Basis der Grundphalange des normalen Daumens.

Der Interpollicaris ist ein 2,5 Ctm. langer, 7 mm. breiter, 3 mm. dicker, spindelförmiger Muskel. Die beiden Enden sind plattsehnig. Der Muskel hat einen radialen Ansatz an der Basis der Grundphalange des supernumerären Daumens gemeinschaftlich mit dem radialen Flexorkopf, von

dessen Sehne er überlagert wird, und einen ulnaren Ansatz an der Basis der Grundphalange des normalen Daumens gemeinschaftlich mit dem ulnaren Flexorkopf und dem Adductor. Seine Insertion wird hier von den Insertionen der letztgenannten Muskeln bedeckt.

Der Flexor longus pollicum hat einen normalen Ursprung. Seine Sehne theilt sich in der Höhe des Capitulums des Metacarpale I gabelig. Die stärkere, directe Fortsetzung der Stammsehne geht zum Nagelgliede des normalen Daumens; die schwächere aponeurotische Zweigsehne inserirt sich an der Volarfläche der Grundphalange des supernumerären Daumens.

Uebt man an der Sehne einen Zug aus, so wird zunächst das Nagelglied des normalen Daumens flectirt, alsdann aber auch der ganze Doppeldaumen im Carpo-metacarpalgelenk. Gleichzeitig wird der supernumeräre Daumen an den normalen adducirt.

Dorsale Daumenmuskeln.

Abductor longus. Derjenige Muskel, der seinem Ursprung, sowie der Lage und dem Verlauf seiner Sehne nach dem Abductor longus pollicis entspricht, inserirt sich am Multangulum majus. Er wirkt auf die ganze Hand, indem er dieselbe radialwärts flectirt.

Extensor brevis. Ursprung normal. Insertion Radialseite der Basis des Metacarpale I und Kapsel des Metacarpophalangealgelenks. Einzelne Fasern gehen bis zur Basis der Grundphalange des supernumerären Daumens. Seine Wirkung als Extensor des supernumerären Daumens ist sehr gering. Er wirkt als Abductor und Extensor beider Daumen.

Der Extensor longus entspringt normal. Seine Sehne theilt sich in zwei Stränge, von denen der ulnare stärker ist. Beide Stränge verlaufen neben einander und setzen sich an das Nagelglied des normalen Daumens an.

Im Bereich des Metacarpophalangealgelenks verschmelzen die Sehnen seitlich mit der Dorsalaponeurose des Fingers. Von der Dorsalaponeurose geht ein selbstständiger aponeurotischer Fascikel zur Basis der Grundphalange des supernumerären Daumens. Derselbe hängt mit dem radialen Theil der Sehne des Extensor longus pollicis zusammen.

Gefässe.

Der oberflächliche Hohlhandbogen wird von der Arteria ulnaris gebildet. Er versorgt in normaler Weise den ulnaren Rand des kleinen Fingers und durch drei Arteriae digitales communes, die sich in digitales propriae theilen, die einander zugekehrten Seiten des V. u. IV., des IV. u. III., des III. u. II. Fingers. Die Arteria ulnaris theilt sich alsdann gabelig in 2 Rami anastomotici zur Digitalis propria volaris radialis indicis und zu der einzigen Volararterie des supernumerären Daumens. Beide letzteren kommen aus der Arteria radialis vom Handrücken her.

Der tiefe Hohlhandbogen wird vorwiegend von einem Ast der Arteria radialis gebildet, welcher zwischen den beiden Ursprungsköpfen des Adductor pollicis in der Hohlhand zum Vorschein kommt und sich mit einem schwachen Ramus profundus der Arteria ulnaris vereinigt. Im Uebrigen ist sein Verhalten normal.

Auf dem Handrücken gelangt die Arteria radialis zwischen die Basen der Metacarpalia I und II, statt aber hier in die Hohlhand zu treten, schickt sie nur einen schwächeren Ast dahin, um den tiefen Hohlhandbogen zu bilden. Die viel stärkere directe Fortsetzung der Arterie verläuft dicht an der ulnaren Seite des Metacarpale I, durchbohrt eine Insertionsportion des Interosseus dorsalis I und theilt sich gleich unterhalb des Metacarpophalangealgelenks des normalen Daumens in die Digitalis volaris radialis indicis und in die Digitalis volaris pollicis normalis.

Gleich oberhalb des Metacarpophalangealgelenks geht von der Arteria metacarpea dorsalis radialis die Arteria digitalis volaris pollicis supernumerarii, welche zunächst hart an der Volarfläche des Metacarpale I liegt, oberhalb des Interpollicaris zum Vorschein kommt und sich ungetheilt zum Nagelglied des supernumerären Daumens begiebt.

Nerven.

Der supernumeräre Daumen erhält einen starken volaren Nervenast vom Medianus. Derselbe theilt sich im Bereich des Nagelgliedes in einen ulnaren und einen radialen Zweig für die entsprechenden Seiten des Fingers.

Die Muskeln des Daumenballens werden durch mehrere kleine Aeste vom Nervus medianus versorgt.

Auf dem Handrücken ist das Verhalten der Nerven folgendes: der Ramus superficialis nervi radialis giebt einen Ramus dorsalis für den supernumerären Daumen ab und versorgt wie gewöhnlich den normalen Daumen, den Zeigefinger und den Radialrand des Mittelfingers. Die übrigen Finger werden ebenso, wie in der Norm vom Ramus dorsalis nervi ulnaris versorgt.

Gruber I[1]).

Der supernumeräre Daumen war an der Hand eines Mannes von cc. 30 Jahren. Er war ebenso lang wie der normale Daumen. Er bestand aus zwei Phalangen und articulirte am Radialrande des einfach vorhandenen, beiden Daumen gemeinschaftlichen Metacarpale I, an einem besonderen Capitulum.

Knochen und Gelenke.

Das Metacarpale I trägt an seinem unteren Ende, am Radialrande ein besonderes, kleineres Capitulum für den supernumerären Daumen. Die Gelenkfläche ist hier schwach concav statt convex.

Die Grundphalange des supernumerären Daumens ist normal lang, etwas schmal aber dick. Sie ist abnorm gelagert. An der Basis hat sie eine convexe Gelenkfläche statt einer concaven.

Das Nagelglied des supernumerären Daumens ist etwas lang und deform, abnorm gelagert.

Das Metacarpophalangealgelenk ist ein beschränkt freies.

Das Interphalangealgelenk ist ein beschränktes Ginglymusgelenk.

Nur der normale Daumen hat ein Sesambein.

Am Vorderarm sind Abnormitäten an Muskeln vorhanden, welche nicht zum Daumen gehen.

---

1) Dr. W. Gruber, Notiz über die Zergliederung einer rechten oberen Extremität eines Mannes mit Duplicität des Daumens an der Hand. Virchows Archiv Bd. 32, 1865. S. 223—328.

Auf dem Handrücken ist ein abnormer Muskel, der Carpometacarpalis, welcher gleichfalls die Daumen unberührt lässt. Derselbe hat eine bandförmige Gestalt, ist dünn und an seiner Ursprungstelle 4 Lin. breit. Er entspringt am Rücken des Kopfbeins, inserirt sich längs der Radialkante der Rückenseite der Diaphyse des Metacarpale III.

Volare Daumenmuskeln.

Der Abductor brevis entspringt normal. Seine Sehne inserirt sich an dem Radialrande der Grundphalange des normalen Daumens, an dem Ulnarrande der Grundphalange des supernumerären Daumens sowie an dessen Capsula metacarpophalangea. Seine Insertionsportion wird durchbohrt von der Sehne des Flexor longus zum supernumerären Daumen.

Der Opponens entspringt normal, inserirt sich am Metacarpale, an der Capsula metacarpophalangea des supernumerären Daumens und mit einem $1\frac{1}{2}$ Lin. breiten Bündel auch an der Basis der Grundphalange desselben.

Der Flexor brevis entspringt wie gewöhnlich. Sein schwacher radialer Bauch setzt sich an das Metacarpale über dem Capitulum des supernumerären Daumens an, sowie an der Grundphalange dieses zwischen den Insertionen des Opponens und des Interpollicaris. Der ungemein starke, ulnare Bauch inserirt sich am Sesambein und am Ulnarrande der Grundphalange des normalen Daumens.

Der Adductor verhält sich normal.

Ein abnormer Muskel, der Interpollicaris ist zwischen beiden Daumen ausgespannt, so das die beiden Endpunkte sich anheften, der eine am Ulnarrande der Grundphalange des normalen Daumens, der andere am Radialrande der Basis der Grundphalange des supernumerären Daumens. Derselbe

ist Adductor des supernumerären Daumens und Abductor des normalen Daumens.

Der Flexor longus hat einen normalen Ursprung. Seine Sehne theilt sich vor dem Capitulum des Metacarpale I in zwei Theile; der stärkere Theil inserirt sich am Nagelgliede des normalen Daumens, der schwächere am Nagelgliede des supernumerären Daumens.

Dorsale Daumenmuskeln.

Der Abductor longus hat einen normalen Ursprung, endigt mit 2 Sehnen, von welchen die eine am Multangulum majus, die andere am Metacarpale I inserirt.

Der Extensor brevis entspringt normal, inserirt sich an beiden Phalangen des supernumerären Daumens.

Der Extensor longus entspringt normal, inserirt sich an beiden Phalangen des normalen Daumens.

Gefässe.

Der supernumeräre Daumen erhält nur eine Arteria dorsalis vom Stamme der Arteria radialis und nur eine Arteria volaris, deren stärkere Wurzel von der Princeps pollicis kommt, deren schwächere durch den schwachen Ramus palmaris gebildet wird.

Nerven.

Die Volarfläche des supernumerären Daumens wird durch nur einen Ast vom Nervus medianus versorgt. Die Dorsalfläche erhält einen stärkeren Ast vom Ramus superficialis nervi radialis, einen schwächeren von dem Nervus cutaneus brachii externus.

Gruber II [1]).

Der supernumeräre Daumen war an der rechten Hand eines 30 jährigen Mannes. Von den beiden Daumen ist der radiale der supernumeräre. Er ist ebenso lang wie der normale, aber schmäler. Er trägt einen Nagel. Der supernumeräre Daumen besteht aus einer Grundphalange und einem Nagelgliede. Beide Daumen articuliren über einander am Capitulum des nur einfach vorhandenen, beiden Daumen gemeinschaftlichen Metacarpale I. Die Beweglichkeit des supernumerären Daumens am Metacarpale I und die der Phalangen an einander ist beschränkt.

Knochen und Gelenke.

Das Metacarpale I ist etwas kurz und breit. Die Gelenkfläche am Capitulum schwach convex, undeutlich in 2 Facetten getheilt.

Die Grundphalange des normalen Daumens ist kurz und schmal. An der Basis sind 2 senkrecht zu einander gestellte Gelenkflächen; eine obere, concave zur Articulation mit dem Metacarpale I und eine seitliche, radiale convexe zur Articulation mit der Grundphalange des supernumerären Daumens. Das Nagelglied des normalen Daumens ist normal.

Die Grundphalange des supernumerären Daumens ist schwächer als die Grundphalange des normalen Daumens. Sie hat an der Basis 2 concave, senkrecht zu einander gestellte Gelenkflächen, eine obere zur Articulation mit dem Metacarpale I, und eine seitliche, ulnare zur Articulation mit

1) Dr. W. Gruber. Zu Duplicität des Daumens. Oesterreichische Zeitschrift für praktische Heilkunde. 1865 Nr. 37. Seite 835—837.

dem normalen Daumen. Das Capitulum dieser Phalange zeigt an der grösseren radialen Hälfte 2 rauhe Höcker, an der kleineren ulnaren eine convexe Gelenkfläche.

Das Nagelglied des supernumerären Daumens ist S-förmig gekrümmt und fast rechtwinklig zur Grundphalange gestellt. Dasselbe hat eine concave basale Gelenkfläche. Sesambeine sind 2 vorhanden: ein radiales zum supernumerären Daumen gehörendes und ein ulnares zum normalen Daumen gehörendes.

Die Grundphalange des supernumerären Daumens und die des normalen Daumens sind mit dem Capitulum des Metacarpale I durch eine Kapsel zu einem gemeinschaftlichen Metacarpophalangealgelenk vereinigt. Die Beweglichkeit des supernumerären Daumens, namentlich die Ab- und Adduction sind beschränkt.

Das Interphalangealgelenk des supernumerären Daumens ist ziemlich frei.

Volare Daumenmuskel.

Der Abductor brevis hat einen normalen Ursprung. Er inserirt sich an der Basis der Grundphalange des supernumerären Daumens.

Der Opponens hat einen normalen Ursprung, inserirt sich am Metacarpale I und an der Grundphalange des supernumerären Daumens.

Der Flexor brevis hat einen normalen Ursprung. Der schwache radiale Bauch geht zum radialen Sesambein und zur Grundphalange des supernumerären Daumens. Der starke ulnare Bauch geht zum ulnaren Sesambein und zur Grundphalange des normalen Daumens.

Der Adductor des normalen Daumens hat einen normalen Ursprung; er inserirt sich gemeinschaftlich mit dem ulnaren Flexorbauch an der Grundphalange des normalen Daumens.

Der Adductor des supernumerären Daumens ist ein abnormer Muskel. Er wird repräsentirt durch ein vom ulnaren Rande des Flexor brevis und vom Adductor pollicis normalis kommendes oberflächliches Fleischbündel. Dasselbe geht in eine Sehne über, die sich in 2 Bündel theilt, von denen das eine sich an der Grundphalange, das andere an dem Nagelglied des supernumerären Daumens inserirt.

Der Flexor longus hat einen normalen Ursprung. Seine Sehne theilt sich in der Höhe der Basis der Grundphalange des normalen Daumens in 2 Portionen, von welchem die stärkere zum Nagelgliede des normalen Daumens, die schwächere zum Nagelgliede des supernumerären Daumens geht.

Dorsale Daumenmuskel.

Der Abductor longus hat einen normalen Ursprung. Die Sehne theilt sich in 2 Bündel, das eine setzt sich an das Metacarpale I, das andere an das Multangulum majus.

Der Extensor brevis hat einen normalen Ursprung; er inserirt sich an der Basis der Grundphalange des supernumerären Daumens.

Der Extensor longus hat einen normalen Ursprung. Seine Sehne theilt sich am Capitulum der Metacarpale I in ein radiales Bündel zum Nagelgliede des supernumerären und in ein ulnares Bündel zum Nagelglied des normalen Daumens. Ein kleineres tiefes Bündel geht zur Grundphalange des normalen Daumens.

Gefässe.

Beide Seiten des supernumerären Daumens werden durch volare Gefässe aus dem Ramus volaris superficialis arteriae ulnaris versorgt.

Nerven.

Der supernumeräre Daumen erhält 2 Rami dorsales von dem Ramus superficialis nervi radialis und nur einen volaren Nerven vom Medianus.

Gruber III [1]).

Der supernumeräre Daumen befindet sich an der rechten Hand eines Mannes. Er ist halb so gross wie der normale Daumen. Er hat ein besonderes Metacarpale und zwei Phalangen.

Knochen und Gelenke.

Die Knochen des supernumerären Daumens haben die Gestalt der Knochen des normalen Daumens, nur sind sie etwas kürzer und schwächer. Das Metacarpale des supernumerären Daumens articulirt seitlich am Basaltheil des Metacarpale des normalen Daumens. In diesem Gelenk kann der supernumeräre Daumen hyperextendirt werden, da die Kapsel sehr schlaff ist.

Im Metacarpophalangealgelenk des supernumerären Daumens ist die Flexion beschränkt. Die Stellung der Phalangen zu einander ist am supernumerären Daumen rechtwinklig, am normalen gestreckt.

Das Interphalangealgelenk hat an beiden Daumen wegen Straffheit den Kapsel geringe Beweglichkeit.

---

1) Dr. W. Gruber. Zergliederung eines rechten Armes mit Duplicität des Daumens. Bulletins de l'Academie des sciences de St. Pétérsbourg. T. XVI. Col. 486—490.

Volare Daumenmuskel.

Der Abductor brevis hat einen normalen Ursprung. Er ist zweibäuchig. Der stärkere, oberflächliche Bauch inserirt sich an der Volarfläche der Grundphalange und mit einem Bündel auch am Nagelgliede des supernumerären Daumens. Gruber nennt diesen Bauch Flexor brevis des supernumerären Daumens Der tiefliegende, radiale Bauch entspricht dem eigentlichen Abductor brevis. Er inserirt sich am Radialrande der Basis der Grundphalange des supernumerären Daumens.

Der Opponens entspringt normal, inserirt sich am Radialrande des Metacarpale des supernumerären Daumens.

Der Flexor brevis entspringt normal, hat eine normale Insertion am normalen Daumen.

Der Adductor verhält sich normal.

Der Interpollicaris superficialis. Die beiden Ansatzpunkte, zwischen welchen der Muskel ausgespannt ist, sind: Volarfläche des Metacarpale des supernumerären Daumens einerseits, ulnares Sesambein anderseits.

Der Interpollicaris profundus ist ausgespannt zwischen dem Ulnarrande des Metacarpale des supernumerären Daumens und dem radialen Sesambein des normalen Daumens.

Der Flexor longus hat einen normalen Ursprung, inserirt sich an den Grundphalangen beider Daumen.

Dorsale Daumenmuskel.

Der Abductor longus ist ein Musculus bicaudatus. Die starke Sehne des mächtigeren Bauches geht zum Multangulum majus. Die schwache Sehne geht zum Metacarpale des supernumerären Daumens.

Der Extensor brevis inserirt an der Grundphalange und mit einem Sehnenfaden auch am Nagelgliede des supernumerären Daumens.

Der Extensor longus hat zwei Sehnen, von welchen die eine an dem Nagelgliede des normalen Daumens, die andere an dem Nagelgliede des supernumerären Daumens sich ansetzt.

Die Ursprünge der 3 dorsalen Daumenmuskel sind normal.

Gefässe.

Die Arteria ulnaris giebt am Vorderarm die starke Mediana profunda, welche letztere in die Hohlhand gelangt, den vom Ramus volaris superficialis arteriae ulnaris gebildeten oberflächlichen Hohlhandbogen schliesst. Von der Arteria mediana profunda erhält die Volarfläche des supernumerären Daumens ein ulnares und ein radiales Gefäss. Das radiale Gefäss wird noch verstärkt durch eine Anastomose mit dem Ramus palmaris arteriae radialis. Auf dem Dorsum erhält der supernumeräre Daumen ein Gefäss aus der Arteria radialis.

Nerven.

Der supernumeräre Daumen wird durch 2 volare Zweige vom Nervus medianus versorgt. Seine Dorsalfläche erhält ein radiales und ein ulnares Zweigchen vom Ramus superficialis nervi radialis.

Gruber IV [1]).

Der supernumeräre Daumen befindet sich an der linken Hand eines Mannes.

1) Dr. W. Gruber. Zergliederung eines rechten Armes mit Duplicität des Daumens. Bulletins de l'Academie Impérial des sciences de St. Pétérsbourg. T. XVII. Col. 24—29.

Der supernumeräre Daumen besteht aus einem besonderen Metacarpale einer Grundphalange und einem Nagelgliede.

Knochen und Gelenke.

Das Metacarpale des supernumerären Daumens ist rudimentär. An seinem Capitulum befindet sich eine ulnarwärts gerichtete Gelenkfläche. Das Metacarpale des supernumerären Daumens ist mit dem Metacarpale des normalen Daumens durch kurze Bandmassen verbunden. Die Bewegungsmöglichkeit ist eine geringe. Die Grundphalange und das Nagelglied zeigen keine wesentliche Abweichung von der normalen Form.

Das Interphalangealgelenk ist ein beschränktes Winkelgelenk.

Volare Daumenmuskeln.

Der Abductor brevis hat einen normalen Ursprung. Eine oberflächliche Schicht des Muskels inserirt sich an der Grundphalange des supernumerären Daumens.

Gruber nennt sie Flexor brevis des supernumerären Daumens. Eine tiefere Schicht inserirt sich am normalen Daumen.

Der Opponens gehört dem normalen Daumen an und verhält sich normal.

Der Flexor brevis inserirt sich in gewöhnlicher Weise am normalen Daumen.

Der Adductor ist gleichfalls normal, zum normalen Daumen gehend.

Der Flexor longus hat einen normalen Ursprung. Seine Sehne giebt eine Zweigsehne ab, die sich an der Grundphalange und dem Nagelglied des supernumerären Daumens inserirt.

Dorsale Daumenmuskeln.

Der Abductor longus
Der Extensor brevis
Der Extensor longus
} gehören alle dem normalen Daumen an und verhalten sich normal.

Gefässe.

Die Arteria radialis giebt in der „Tabatière“ eine supernumeräre Arterie ab, welche die Dorsal- und Volarfläche des supernumerären Daumens mit je einem Zweig versorgt

Nerven.

Der supernumeräre Daumen erhält einen volaren Nerven vom Medianus, einen dorsalen, der in mehrere Zweige zerfallt, von dem Ramus superficialis nervi radialis und von dem Nervus cutaneus brachii externus.

Gruber V[1]).

Der supernumeräre Daumen befindet sich an der linken Hand eines erwachsenen Mannes. Der radiale Daumen ist der supernumeräre. Er ist kürzer als der normale, reicht nur bis zum Nagelgliede dieses. Der Doppeldaumen hat Aehnlichkeit mit einer Krebsscheere.

Knochen und Gelenke.

Es ist nur ein einfaches, beiden Daumen gemeinschaftliches Metacarpale I vorhanden. Dasselbe ist im allgemeinen normal. nur sein Capitulum ist zu stark gewölbt.

1) Dr. W. Gruber. Zergliederung des linken Armes mit Doppeldaumen von einem Erwachsenen. Virchows Archiv. Bd. 78, 1879. Seite 101—105.

Die Grundphalange des normalen Daumens hat unten statt der Rolle ein Capitulum zur Articulation mit dem etwas schwachen, sonst aber normalen Nagelgliede.

Die Grundphalange des supernumerären Daumens ist klein und deform. Sie articulirt mit der Ulnarseite ihrer Basis mit der Grundphalange des normalen Daumens.

Das sonst normale Nagelglied ist länger als die Grundphalange.

Das Metacarpophalangealgelenk besteht nur zwischen Metacarpale I und Grundphalange des normalen Daumens. Es ist eine beschränkte Arthrodie.

Die Articulatio interphalangea des normalen Daumens ist kein Ginglymus, sondern eine beschränkte Arthrodie.

Die Gelenkverbindung des supernumerären Daumens mit dem normalen ist eine beschränkte Arthrodie.

Die Articulatio interphalangea des supernumerären Daumens ist beschränktes Ginglymusgelenk.

Volare Daumenmuskel.

Der Abductor brevis hat einen normalen Ursprung; er geht zur Grundphalange des supernumerären Daumens und mit einem sehnigen Bündel an die Grundphalange des normalen Daumens.

Opponens
Flexor brevis } verhalten sich normal.
Adductor

Der Flexor longus hat einen normalen Ursprung. Seine Sehne ist getheilt; ein Theil geht zum Nagelglied des normalen Daumens, der andere zum Nagelglied des supernumerären Daumens.

Dorsale Daumenmuskel.

Abductor longus
Extensor longus } verhalten sich normal.

Der Extensor brevis geht zur Grundphalange des supernumerären Daumens.

Am Vorderarm zeigen auch Muskeln, die nicht zum Daumen gehen, Anomalien.

Gefässe.

Die Arteria ulnaris bildet allein den oberflächlichen Hohlhandbogen und endet mit je einem volaren Gefässe für jeden Daumen.

Nerven.

Die Volarfläche des supernumerären Daumens wird von einem Aste des Nervus medianus, die Dorsalfläche vom Ramus superficialis nervi radialis und vom Nervus cutaneus brachii externus versorgt.

Gruber VI [1]).

An beiden Händen einer 80-jährigen Frau befanden sich Doppeldaumen. Als 6ter zergliederter Fall figurirt die rechte Hand. Der radiale Daumen ist der supernumeräre. Er besteht aus einem besonderen Metacarpale einer Grundphalange und einem Nagelgliede.

Knochen und Gelenke.

Das Multangulum majus ist enorm gross. Die Superficies digitalis ist in eine grössere, radiale, sattelförmige Gelenkfläche zur Articulation mit dem supernumerären Daumen und in eine ulnare, schwach concave zur Articulation mit dem Metacarpale des normalen Daumens getheilt.

---

1) Dr. W. Gruber. Zergliederung des Doppeldaumens beider Hände einer Frau. Virchows Archiv, Bd. 86 1881. Seite 495—505.

Das Metacarpale des normalen Daumens hat an der Basis einen geringen Umfang und statt einer sattelförmigen eine schwach convexe obere Gelenkfläche. Im Uebrigen ist es normal. Die Phalangen zeigen keine Abweichung von der Norm.

Das Metacarpale des supernumerären Daumens hat eine sattelförmige basale Gelenkfläche; es ist ebenso lang, aber weniger dick und breit als das Metacarpale des normalen Daumens. Die beiden Metacarpalia articuliren an den Basen seitlich mit einander. Alle drei Gelenke communiciren, sie werden von einer gemeinschaftlichen Kapsel umfasst. Die Phalangen des supernumerären Daumens sind etwas abnorm gestaltet. Der normale Daumen hat 2 Sesambeine, der supernumeräre hat keine.

Volare Daumenmuskeln.

Der Abductor brevis ist zweibäuchig. Er hat neben dem normalen Ursprung auch einen abnormen von der Sehne des Palmaris longus. Der radiale Bauch setzt sich an den Radialrand der Grundphalange des supernumerären Daumens; der ulnare Bauch setzt sich an den Ulnarrand derselben, nahe dem unteren Ende. Er gehört also dem supernumerären Daumen allein an.

Der Opponens ist zweibäuchig. Beide Bäuche zusammen haben den Ursprung eines normalen Muskels. Der radiale Bauch setzt sich an den Radialrand, der ulnare an den Ulnarrand des Metacarpale des supernumerären Daumens an. Der ulnare Bauch inserirt sich zum Theil auch an der Grundphalange des supernumerären Daumens.

Der Flexor brevis gehört dem normalen Daumen allein an und ist normal.

Der Adductor gehört dem normalen Daumen allein an. Er ist doppelt vorhanden: als oberflächlicher und als tiefliegender Muskel.

Der Adductor superficialis entspringt von den Metacarpalia II und III. Er inserirt sich gemeinschaftlich mit dem radialen Bauch des Flexor brevis am radialen Sesambein und am Radialrande der Grundphalange des normalen Daumens.

Der Adductor profundus entspringt vom Metacarpale III, inserirt sich gemeinschaftlich mit dem ulnaren Kopf des Flexor am ulnaren Sesambein und am Ulnarrande der Grundphalange des normalen Daumens.

Der Interpollicaris superficialis hat seinen radialen Ansatz am Metacarpale des supernumerären Daumens, oberhalb des Capitulums, seinen ulnaren Ansatz am Metacarpale des normalen Daumens: gleichfalls oberhalb des Capitulums.

Der Interpollicaris profundus. Ursprung und Insertion wie beim Vorigen, nur tiefer (mehr dorsalwärts) und mehr oberhalb der Capitula.

Der Flexor longus hat einen normalen Ursprung und zwei Sehnen, von denen die eine zum Nagelglied des normalen Daumens, die andere zum Nagelglied des supernumerären Daumens geht.

Dorsale Daumenmuskel.

Der Abductor longus hat einen normalen Ursprung, inserirt sich am Metacarpale des supernumerären Daumens.

Der Extensor brevis hat einen normalen Ursprung, er inserirt sich am supernumerären Daumen.

Der Extensor longus, Ursprung normal. Es sind zwei Sehnen vorhanden, von denen die eine zum Nagelgliede des normalen Daumens, die andere zum Nagelgliede des supernumerären Daumens geht.

Gefässe.

Der supernumeräre Daumen erhält zwei volare Gefässe vom Ramus palmaris der Arteria radialis. Auf dem Hand-

rücken versorgt der Stamm der Arteria radialis beide Seiten des supernumerären Daumens.

Nerven.

Der supernumeräre Daumen erhält einen volaren Nerven vom Medianus und einen dorsalen vom Ramus superficialis nervi radialis.

Gruber VII[1]).

Der Doppeldaumen befindet sich an der linken Hand einer 80-jährigen Frau.

Knochen und Gelenke.

Das Multangulum majus ist sehr gross und hat eine schwach sattelförmige Gelenkfläche zur Articulation mit dem gemeinschaftlichen Metacarpale I.

Beide Daumen haben ein sehr starkes, gemeinschaftliches Matacarpale I. Am unteren Ende des Knochens findet man statt des Capitulums zwei Gruben durch eine stumpfe Leiste von einander getrennt.

Der radiale, supernumeräre Daumen besteht aus einer Grundphalange, einer Mittelphalange und einem Nagelgliede. Letzteres ist an seinem Radialrande noch mit einen Rudiment eines Nagelgliedes synostotisch verbunden. Das Nagelglied des supernumerären Daumens ist mit dem Nagelgliede des normalen Daumens durch straffe Bandmassen verbunden.

---

1) Dr. W. Gruber. Zergliederung des Doppeldaumens beider Hände einer Frau. Virchows Archiv, Bd. 86 1881, Seite 495—505.

Die Grundphalangen beider Daumen haben an den Basen überknorpelte Capitula, statt Gruben.

Beide Daumen articuliren in einem gemeinschaftlichen Metacarpophalangealgelenk mit dem Metacarpale I und an einander an den Basen ihrer Grundphalangen, in einem, in jenes geöffneten, Gelenk. In der Capsula metacarpophalangea sind 2 Ossicula sesamoidea vorhanden; das ulnare gehört dem normalen Daumen an, das radiale dem supernumerären.

Volare Daumenmuskeln.

Der Abductor brevis gehört dem supernumerären Daumen allein an. Er ist zweibäuchig. Neben dem normalen Ursprung hat er auch einen abnormen von der Sehne des Palmaris longus. Der radiale Bauch setzt sich an den Radialrand der Grundphalange des supernumerären Daumens; der ulnare Bauch setzt sich mit langer Sehne an die Mittelphalange des supernumerären Daumens an.

Der Opponens ist zweiköpfig. Der radiale Kopf setzt sich an den Radialrand des Metacarpale I an; der ulnare Kopf setzt sich an dessen Ulnartheil und an das ulnare Sesambein an.

Der Flexor brevis hat einen normalen Ursprung. Der radiale Bauch inserirt sich an der Basis der Grundphalange des radialen Daumens; der ulnare Bauch inserirt sich am ulnaren Sesambein.

Der Adductor gehört dem normalen Daumen an und verhält sich normal.

Der Interpollicaris superficialis ist zwischen beiden Sesambeinen ausgespannt.

Der Interpollicaris profundus liegt höher und tiefer (mehr dorsalwärts). Er entspringt von der Sehne des

ulnaren Kopfs des Opponens und inserirt sich am radialen Sesambein.

Der Flexor longus hat einen normalen Ursprung. Seine Sehne giebt eine Zweigsehne zum supernumerären Daumen ab.

Dorsale Daumenmuskeln.

Der Abductor longus inserirt sich mit doppelter Sehne am Metacarpale I commune.

Der Extensor brevis gehört nur dem supernumerären Daumen an.

Der Extensor longus gehört nur dem normalen Daumen an.

Gefässe.

Beide Daumen werden von dem Ramus palmaris arteriae radialis versorgt, indem jeder 2 volare Gefässe erhält. Auf dem Handrücken erhält jeder Daumen ein dorsales Gefäss von der Arteria radialis selbst.

Nerven.

Der supernumeräre Daumen wird am Dorsum vom Ramus superficialis nervi radialis, an der Vola vom Medianus versorgt.

Richet[1]).

Der supernumeräre Daumen befand sich an der linken Hand eines lebenden weiblichen Individuums.

---

1) Richet. Gazette des Hôpitaux 1861, Nr. 44.

Die anatomischen Verhältnisse wurden bei Gelegenheit der operativen Entfernung des supernumerären Daumens genau studirt und beschrieben.

Die selbstständige Beweglichkeit des supernumerären Daumens war eine geringe, weil die Muskeln des Daumenballens nicht zu ihm gehen. Die Greifbewegungen des normalen Daumens wurden durch die Anwesenheit des supernumerären Daumens sehr gestört.

Der ulnare Daumen entsprach Lage und Form nach dem Daumen der Norm. Der radiale, kürzere und weniger starke war der supernumeräre. Im Uebrigen war der supernumeräre Daumen wohlgebildet und bestand aus einer Grundphalange und einem Nagelgliede.

Knochen und Gelenke.

An der Basis der Grundphalange befindet sich eine concave Gelenkfläche, zur Articulation mit einer convexen Gelenkfläche am Capitulum des nur einfach vorhandenen, beiden Daumen gemeinschaftlichen Metacarpale I. Die Gelenkverbindung gestattet eine beschränkte Opposition des supernumerären Daumens. Flexion und Extension geschieht in beiden Daumen stets gleichzeitig. Wenn man jedoch den normalen Daumen zurückhält, so lässt sich mit dem supernumerären Daumen Flexion und Extension gut ausführen. Die passive Beweglichkeit ist also eine gute.

Die Metacarpophalangealgelenke des normalen und des supernumerären Daumens communiciren.

Volare Daumenmuskeln.

Die Muskeln des Daumenballens inseriren sich am normalen Daumen.

Der supernumeräre Daumen erhält durch Bifurcation eine Sehne vom Flexor longus.

Dorsale Daumenmuskeln.

Der supernumeräre Daumen erhält durch Bifurcation eine Extensionssehne.

Gefässe.

Eine starke, radiale Fingerarterie ist am supernumerären Daumen vorhanden.

Nerven.

Zu beiden Seiten der Grundphalange des supernumerären Daumens finden sich verhältnissmässig starke volare Nerven.

Chuquet[1]).

Der Doppeldaumen befindet sich an der rechten Hand eines 51-jährigen Mannes. Beide Daumen haben die gewöhnliche Länge, aber nur $^1/_3$ der gewöhnlichen Dicke; sie sind mithin beide rudimentär. Jeder der Daumen besteht aus Grundphalange und Nagelglied. Sie articuliren durch ein gemeinschaftliches Metacarpophalangealgelenk, an dem einfach vorhandenen, beiden Daumen gemeinschaftlichen Metacarpale I.

Beide Daumen sind in Beziehung auf die Hautbedeckung nur im Bereich der Nagelglieder von einander getrennt, während sie im Bereich ihrer Grundphalange durch eine Hautfalte verbunden sind.

Ueber die Form der Knochen und über die Beschaffenheit der Gelenke ist nichts Genaueres mitgetheilt.

Volare Daumenmuskeln.

Sämmtliche volare Daumenmuskeln sind sehr schwach.

1) M. Chuquet. Cas de Polydactylie. Bulletins de la societé anatomique de Paris. Année 1876, pag. 725—726.

Der Abductor brevis theilt sich in zwei Bündel. Das radiale Bündel inserirt sich an einem Sesambein, welches vor der Articulation des radialen Daumens mit dem Metacarpale I gelegen ist; das ulnare Bündel inserirt sich an einem Sesambein vor der Articulation des ulnaren Daumens mit dem Metacarpale I.

Der Opponens fehlt ganz.

Der Flexor brevis hat nur einen starken Bauch, der sich am ulnaren Sesambein ansetzt.

Der Adductor setzt sich am ulnaren Sesambein und an der Basis der Grundphalange des ulnaren Daumens an.

Der Flexor longus hat einen normalen Ursprung. Seine Sehne ist in der Höhe des Capitulums des Metacarpale gabelig getheilt und flächenhaft ausgebreitet. Die Zweigsehne geht zum supernumerären Daumen.

Die Flexion beider Daumen findet stets gleichzeitig statt.

Dorsale Daumenmuskeln.

Der Abductor longus ist nicht beschrieben.

Der Extensor longus und der Extensor brevis legen sich an einander. Ihre Sehnen verschmelzen in der Höhe der Articulatio metacarpophalangea. Von diesem Sehnencentrum gehen alsdann Fasern aus, die sich an der Dorsalfläche der beiden Phalangen des ulnaren Daumens inseriren.

Gefässe.

Beide Hohlhandbogen werden von der Arteria ulnaris gebildet, während die schwache Arteria radialis in der Tabatière aufhört.

Aus dem oberflächlichen Hohlhandbogen geht eine stärkere volare Arterie für beide Daumen ab.

Nerven.

Sind nicht beschrieben.

Vergleichung sämmtlicher Fälle.

Knochen und Gelenke.

Unter 10 Fällen war 2-mal die Verdoppelung schon am Carpus angedeutet, indem das Multangulum majus enorm gross war (G VI und G VII); dabei war in einem Falle (G VI) die Superficies digitalis in 2 Facetten getheilt.

Unter 10 Fällen finden wir 3-mal das Metacarpale I vollständig verdoppelt (G III, G IV, G VI). Das Metacarpale des supernumerären Daumens hat dabei einen verschiedenen Entwickelungsgrad. Am besten ist es entwickelt im Falle G VI, wo das Multangulum majus sehr gross ist, es ist rudimentär im Falle G IV.

In den übrigen Fällen ist die Verdoppelung in verschiedenem Grade nur angedeutet, entweder durch grössere Breite und Dicke des Knochens und Verdoppelung, resp. Facettirung einer schon vorhandenen Gelenkfläche (G VII, G II); oder durch Bildung eines Höckers am oberen oder unteren Ende (G I, Sw); oder auch nur durch eine supernumeräre Gelenkfläche am Capitulum (R, Ch).

Im Falle G V überhaupt nicht, weil die Grundphalange des supernumerären Daumens gar nicht am Metacarpale I, sondern an der Grundphalange des normalen Daumens articulirt.

Was die Grundphalange anbelangt, so ist eine Verdoppelung derselben in allen 10 Fällen zu constatiren. Sie ist gut entwickelt in den Fällen mit einem supernumerären Metacarpale (G III, G IV, G VI).

In den übrigen Fällen ist die Entwickelung der Grundphalange des supernumerären Daumens um so vollkommener je mehr am einfachen, beiden Daumen gemeinschaftlichen

Metacarpale die Verdoppelung durch grössere Breite und Dicke der Knochen angedeutet ist. So ist die Grundphalange normal in G VII, sie ist klein und deform in G V, dazwischen liegen die Uebergänge (G I, Sw, G II, Ch, R).

In einem Falle ist eine supernumeräre mittlere Phalange vorhanden (G VII).

Das Nagelglied ist in sämmtlichen 10 Fällen verdoppelt. Form und Grösse des Knochens nähern sich um so mehr der Norm, je besser entwickelt die Grundphalange ist. Das Nagelglied ist nahezu normal in G III, G IV, G VI, G VII; es ist zum Theil deform und in der Dickendimension zurückgeblieben in den Fällen G I, Sw, G II, Ch, R, G V.

Unter den 10 Fällen war nur 1-mal ein supernumeräres Carpometacarpalegelenk (G VI), vorhanden, dasselbe war ein Sattelgelenk, ähnlich dem eines normalen Daumens. Es communicirte mit dem Carpometacarpalgelenk des normalen Daumens und hatte mit demselben eine gemeinsame Kapsel. Dieses benachbarte zum normalen Daumen gehörende Carpometacarpalgelenk hatte folgende Abänderungen erfahren: an der Basis des Metacarpale war statt einer Sattelfläche eine convexe Gelenkfläche; am Multangulum majus war die ulnare hierzu gehörende Gelenkfläche eine Concavität, gleichfalls statt einer Sattelfläche. Von den übrigen beiden Fällen mit besonderem Metacarpale articulirte dasselbe 1-mal (G III) seitlich am Metacarpale des normalen Daumens. Es war also ein Intermetacarpalgelenk. Das andere mal G IV war es ohne eigentliches Gelenk durch straffe Bandmassen seitlich am Metacarpale des normalen Daumens befestigt.

Das Metacarpophalangealgelenk des supernumerären Daumens. In 6 Fällen articulirt die Grundphalange des supernumerären Daumens mit dem Metacarpale I; darunter 3-mal (G I, G II, Sw) seitlich am Radialrande, 3-mal (G VII, R, Ch) am Capitulum des gemeinschaftlichen Metacarpale I,

in gleicher Weise wie der entsprechende normale (ulnare) Daumen.

1-mal (G V) articulirte die Grundphalange des supernumerären Daumens an der Grundphalange des normalen Daumens in einem seitlichen Interphalangealgelenk, welches als beschränkte Arthrodie anzusehen war.

Der Interphalangealgelenk des supernumerären Daumens ist 4-mal (G I, G III, G IV, G V) ein beschränktes Ginglymusgelenk, 2-mal eine beschränkte Arthrodie (G II, Sw).

In den übrigen 4 Fällen (G VI, G VII, R, Ch) ist hierüber nichts Genaueres gesagt.

Volare Daumenmuskeln.

Der Abductor brevis hat in allen Fällen einen normalen Ursprung. In den Fällen G VI, G VII hat der Muskel neben dem normalen einen abnormen Ursprung von der Sehne des Palmaris longus.

Nur im Falle R, traf die Insertion dieses Muskels den supernumerären Daumen gar nicht.

Der Muskel ist entweder ungetheilt (4-mal, G I, G II, G V, R?) oder er ist in Bäuche getheilt (G III, G IV, G VI, G VII, Sw, Ch).

Der ungetheilte Muskel setzt sich 1-mal (R) nur an den normalen Daumen an. In 2 Fällen (G I, G V) setzt er sich an den normalen und durch Vermittelung einer Sehnenportion auch an den supernumerären Daumen an.

1-mal (G II) setzt sich der ungetheilte Muskel an den supernumerären Daumen allein an.

Von den 6 Fällen in welchen der Muskel getheilt ist, setzt er sich 3-mal an beide Daumen an (Sw, G IV, Ch); 3-mal inseriren sich beide Bäuche am supernumerären Daumen (G III, G VI, G VII).

Der Ursprung des Abductor brevis pollicis wird also wenig alterirt. Das Fleisch wird recht oft in Bäuche getheilt.

Die Insertion wird auch bei ungetheilten Muskelfleisch meist radialwärts verlegt, bald nur so weit, dass noch beide Daumen getroffen werden, bald ist der supernumeräre Daumen allein der Insertionspunkt. Ist das Muskelfleisch getheilt, so wird in einer Reihe von Fällen nur die Insertion des radialen Bauches zum supernumerären Daumen verlegt, während die des ulnaren Bauches noch am normalen Daumen liegt. In den übrigen Fällen wird die Insertion beider Bäuche radialwärts zum supernumerären Daumen verlegt.

Der Opponens setzt in 2 Fällen mit supernumerären Metacarpale I an diesem letzteren an (G III, G VI). Im Falle G IV gehört er zum normalen Daumen und verhält sich normal. In den Fällen G I, G II, G VII, Sw setzen sich Faserzüge des Opponens an die Grundphalange des supernumerären Daumens.

2-mal (G VI, G VII) war der Muskel in Bäuche getheilt, die sich am Radial- und Ulnarrand des entsprechenden Metacarpale ansetzten.

Der Flexor brevis gehörte meist dem normalen Daumen allein an und verhielt sich normal. Nur in 4 Fällen (G I, G II, G III, Sw) unter 10 war die Insertion des radialen Bauches zum supernumerären Daumen verlegt.

Der Adductor inserirt sich in allen 10 Fällen am normalen Daumen. Im Falle G VI hat er noch eine oberflächliche Portion, welche eine besondere, radialwärts verlegte Insertion hat, die aber noch den normalen Daumen trifft. Der Adductor hat also in der Regel einen normalen Ursprung und verhält sich normal.

Im Falle G II ist neben einem normalen Adductor des normalen Daumens ein supernumeräres Fleischbündel als Adductor pollicis supernumerarii beschrieben. Dasselbe hat, wie mir scheint, in seinem Verhalten einige Aehnlichkeit mit einem Interpollicaris simplex.

Der Flexor longus giebt in sämmtlichen 10 Fällen eine Zweigsehne zum supernumerären Daumen ab.

Dorsale Daumenmuskeln.

Der Abductor longus setzt sich 2-mal (G III, G VI) an den supernumerären Daumen. Im Falle G VI hat er dabei nur eine einfache Sehne, im Falle G III geht nur der schwächere Theil einer gedoppelten Sehne zum Metacarpale des supernumerären Daumens. In dem 3. Falle mit Doppelmetacarpale (G IV) ist die Sehne einfach und inserirt sich am Metacarpale des normalen Daumens.

4-mal dient das Multangulum majus als Insertionspunkt für die Sehne des Abductor longus, darunter 1-mal bei einfacher (Sw), 3-mal bei doppelter Sehne (G I, G II, G III).

Der Extensor brevis geht meist zum supernumerären Daumen allein (G I, G II, G III, G VI). Im Falle Sw, ging er zu beiden Daumen. In den Fällen G IV, Ch inserirte er sich nur am normalen Daumen.

Der Extensor longus geht 5-mal zum normalen Daumen allein (Sw, G I, G IV, G V, G VII).

In 3 Fällen zu beiden Daumen (G II, G III, G VII).

In 2 Fällen ist sein Verhalten nicht genauer zu constatiren, R, Ch.

Gruber hat in 3 Fällen (G III, G VI, G VII) 2 Muskeln beschrieben, welche als oberflächlicher und tiefliegender unterschieden werden, im Uebrigen aber gleiche Faserrichtung, Gestalt und functionelle Bedeutung haben. Sie sind transversal zwischen den Basen der Grundphalangen des normalen und des supernumerären Daumens ausgespannt und wirken abwechselnd als Adductor des supernumerären Dau-

mens und als Abductor des normalen Daumens. Gruber nennt die 2 Muskeln Interpollicaris transversus superficialis und Interpollicaris transversus profundus. In einem Falle (G I) beschreibt Gruber nur einen einfachen solchen Muskel als Interpollicaris transversus simplex.

In dem von mir beschriebenen Falle findet sich ein Muskel, welcher seiner Lage, Form und Function nach mit dem von Gruber beschriebenen Interpollicaris simplex übereinstimmt. Ich behalte für ihn den Namen Interpollicaris bei.

Das Vorkommen des Interpollicaris, sei es, dass er einfach oder doppelt ist, ist relativ häufig, denn unter 10 Fällen kam er im ganzen 5-mal vor, 3-mal doppelt (G III, G VI, G VII), 2-mal einfach (G I, Sw).

Gefässe.

Der supernumeräre Daumen erhält im besten Falle 2 volare und 2 dorsale Gefässe für Radial und Ulnarrand (G VI); oder er erhält 2 volare und 1 dorsales; oder 2 volare und kein dorsales Gefäss; oder 1 volares, 1 dorsales; oder auch nur ein einziges volares Gefäss.

Das Dorsum wird mit grosser Constanz von der Arteria radialis versorgt.

Volare Gefässe sind in allen 10 Fällen vorhanden. Dieselben werden abgeben 3-mal (Ch, G V, G II) von dem Ramus superficialis arteriae ulnaris, 3-mal (G VII, G VI, G II) von dem Ramus palmaris arteriae radialis; 1-mal von der Arteria radialis selbst in der Tabatière 1-mal, von einer abnormen Mediana, von der Arteria ulnaris. Im Falle R nicht ermittelt.

Nerven.

Der supernumeräre Daumen erhält in der Regel einen, selten 2 volare Nerven vom Nervus medianus. Das Dorsum des supernumerären Daumens wird durch einen, seltenen durch zwei dorsale Nerven vom Ramus superficialis nervi radialis.

In 3 Fällen (G I, G IV, G V) betheiligte sich auch der Nervus cutaneus brachii externus an der Versorgung der Rückenfläche des supernumerären Daumens.

Thesen.

1. Die Carbolsäure ist aus der Verbandtechnik zu verbannen.
2. Der praktische Arzt darf complete Chloroformnarkose auch ohne kunstgeübte Assistenz einleiten.
3. Conception ohne Immissio penis ist unmöglich.
4. Die Wendung bei Schulterlagen ist contraindicirt, sobald der Tod des Kindes constatirt ist.
5. Mutterkorn darf erst bei der Dispensation gepulvert werden.
6. Es giebt kein brauchbares Mittel zur Erkennung einer lebensgefährlichen Verunreinigung der Wohnungsluft mit Leuchtgas.
7. Die Ausgussröhren wie sie z. B. in Dorpat sehr verbreitet sind, müssten auf medicinalpolizeiliche Veranlassung hin verboten werden.
8. Die Ausdrücke Pronation und Supination sollten für Hand und Vorderarm durch die Ausdrücke palmare und dorsale Rotation ersetzt werden.
9. Catgut ist das beste Unterbindungsmaterial für blutende Gefässe.